23

Sonder-Abdruck

aus dem

Archiv für klinische Chirurgie.

Sonder-Abdruck
aus dem Archiv für klin. Chirurgie. 81. Bd. I.



Zur Casuistik der knöchernen Tumoren des Schädeldaches.

Von

Professor Freiherr von Eiselsberg.

(Hierzu Tafel I und 9 Textfiguren.)

Die Exostosen am Schädeldache kommen meist solitär, seltener multipel vor (Virchow). Von denselben beanspruchen besondere Aufmerksamkeit die Osteome der Orbita, welche wohl meist vom Perioste der Stirn-, bezw. Keilbeinhöhle ihren Ausgangspunkt nehmen (Arnold).

Während nun in der vorantiseptischen Zeit die operative Entfernung dieser Osteome sehr gefürchtet war (nach Berlin's Zusammenstellung starben fast die Hälfte der Operirten), hat die moderne Wundbehandlung einen wesentlichen Umschwung bewirkt, und zwar in dem Sinne, dass die Entfernung der einfachen Exostosen fast harmlos ist, aber auch die Operation complicirter Fälle, in welchen Stirn- und Schädelhöhle mit eröffnet werden müssen, in der überwiegenden Mehrzahl der Fälle gute Resultate erzielt.

Seitdem Bornhaupt[1]) aus v. Volkmann's Klinik einen einschlägigen mit Erfolg operirten Fall mittheilte und daran eine kritische Besprechung der Frage lieferte, sind zahlreiche ähnliche Fälle in der Literatur niedergelegt. Ich erwähne hier u. a. nur die Arbeiten aus der v. Bruns'schen[2]) und v. Mikulicz'schen[3])

[1]) Ein Fall von linksseitigem Stirnhöhlenosteom. Dieses Arch. Bd. 26.
[2]) Zuneehaburo Kikuzi, Zwei Fälle von Stirnhöhlenosteom. Bruns's Beiträge, 1888.
[3]) Moser, Zur Casuistik der Stirnhöhlengeschwülste. Bruns's Beiträge, 1899.

Klinik, ferner die Mittheilungen von Budal[1]), Tillmanns[2]), Nakel[3]), Steinheim[4]), Benassi[5]), Schuchardt[6]), Sprengel[7]).

Im Nachfolgenden sollen 2 Fälle von Osteom des Schädeldaches, welche in mehrfacher Beziehung nicht ohne Interesse sind, mitgetheilt werden, über welche ich schon im Vorjahre auf der Naturforscher-Versammlung in Meran berichtete.

1. Osteoma frontis. Exstirpation, wobei ein Stück des Siebbeins mit entfernt wird. Secundäre Einleguug einer Celluloid-Platte. Heilung. 7 Wochen später acquirirt Pat. einen Schnupfen, welchem eitrige Meningitis und Exitus folgt.

35jährige Uhrmachersgattin aus Amstislew in Russland, war angeblich früher immer gesund, als sie vor 8 Jahren heftige Kopfschmerzen bekam, die durch ein $^1/_2$ Jahr andauerten; nachdem dieselben wieder geschwunden waren, bemerkte sie über dem linken Stirnbein eine erbsengrosse, harte Geschwulst, die allmälig knochenhart wurde, nach der Augenbrauengegend zu wuchs, später sogar ein Hervortreten des rechten Auges verursachte, ohne dass damit irgend eine Sehstörung verbunden gewesen wäre. Seit Entwickelung der Geschwulst hörten die Schmerzen völlig auf. Vor 6 Jahren kam Pat. zu ihrem Vater nach Palästina, welcher bemerkte, dass seine Tochter auffallend unruhig schlief; als er sie deshalb einmal wecken wollte, zeigte es sich, dass dies unmöglich war: die Kranke lag in Krämpfen bewusstlos da, die Augen waren aus dem Kopf getreten, der Mund krampfhaft und fest geschlossen, das Gesicht blauroth gefärbt. Nach längerer Zeit kam Pat. auf wiederholtes Anrufen zu sich, war jedoch erst nach mehreren Stunden der Sprache mächtig. Diese Anfälle wiederholten sich alle 9—10 Monate einmal. In der Zwischenzeit war Pat. vollkommen gesund. Die Dauer der Anfälle wechselte von 5 Minuten bis 3 Stunden. Zeitweise sollen auch tonische Krämpfe der rechten Gesichtsmuskulatur aufgetreten sein. Seit einem Jahre waren auch Sehmerzen im Rücken, im Arm und in der hinteren Schädelgrube aufgetreten. Im März d. J. kam Pat. wiederum nach Palästina, daselbst wiederholte sich der Anfall in heftigster Weise und hielt eine halbe Naeht und einen Tag an. Dieses Mal war der Anfall angeblich in Folge Genusses von schlechtem Fleisch aufgetreten. Auch waren nach dem Anfall Schmerzen in der Zunge zurückgeblieben, so dass wohl kaum ein Zweifel bestehen kann, dass es sich um einen epileptiformen Anfall gehandelt hatte. Die Aerzte riethen der Kranken nach Wien zu

---

[1]) Exostose eburnée du frontal remplissant la eavité orbitaire. (Centralblatt f. Chir., 1885.

[2]) Ueber todte Osteome der Nasenstirnhöhle. Diecs Arch., 1885.

[3]) Ein Fall von rechtsseitigem Stirnhöhlenosteom. Deutsche Zeitschr. f. Chir., 1892.

[4]) Ein Osteom der Orbita. Deutsche med. Woehensehr., 1895.

[5]) Osteoma del frontale. Gazetta degli hospedali. 1899.

[6]) Osteom der oberen Orbitalwand. Deutsche Zeitschr. f. Chir. 54. 1900.

[7]) Ein Fall von Osteom des Siebbeins. Diecs Arch., Bd. 35.

fahren. Sie überstand die 11tägige Reise auch gut. In Wien angekommen, wurde sie an der psychiatrischen Klinik Prof. v. Wagner's aufgenommen, von wo sie Ende Mai nach der chirurgischen übergelegt wurde.

Bei der Aufnahme fand sich bei der sonst gesunden Frau das rechte Stirnbein von einem fast mannsfaustgrossen Tumor eingenommen, welcher etwas die Mittellinie überschreitet, das rechte Auge merklich nach unten vorn und auch etwas nach aussen zu drückt, während die Augenbrauen in gleicher

Figur 1.

Höhe stehen. (Fig. 1 veranschaulicht Grösse und Lage des Tumors.) Die Haut über dem Tumor ist normal verschieblich, der Tumor selbst an seiner Oberfläche uneben, kleinhöckerig und von einer harten, zwischen Knochen- und Knorpelhärte wechselnden Consistenz. Der Tumor ist nicht druckschmerzhaft, auch löst ein Druck auf denselben keinen Anfall aus. Die Sehkraft des Auges hat in keiner Weise gelitten, es besteht keinerlei Doppelsehen; Geruch, Geschmack, Tastsinn für feinere und gröbere Reize sind, ebenso wie der Temperatursinn, vollkommen normal. Die vorgestreckte Zunge weicht eine Spur nach rechts zu ab. Die Röntgenuntersuchung ergiebt einen intensiven Knochen-

schatten, und es zeigt sich vor allem auch, dass dieser Schatten weit ins Schädelinnere hineinragt, entsprechend der Hinterfläche des Stirnbeins, und zwar entschieden weiter in das Schädellumen hinein, als der Tumor aussen das Stirnbein überragt (Figur 1a, Tafel I).

Es wurde in Anbetracht dieses Befundes die Diagnose auf einen langsam wachsenden Knochentumor gestellt; mit Rücksicht darauf, dass er epileptische Symptome auslöste und stetig zunahm, schien die Indication zur Operation gegeben. Pat., welche über das fortwährende Wachsthum sehr beunruhigt war, wünschte dringend einen operativen Eingriff.

Die Operation wurde am 30. Mai 1905 in tiefer Narkose mittelst Billroth'scher Mischung, nach vorheriger Verabreichung von 0,01 Morphium ausgeführt. Nachdem durch einen U-förmigen Schnitt mit unterer Basis die Haut über der höchsten Kuppe der Geschwulst nach unten zurückgeklappt war, gelangte deren Oberfläche in Sicht; sie erwies sich als rauh, drusig, an den meisten Stellen knochenhart, an manchen war die Wand dünn und zeigte Pergament-Knittern, unter der dünnen Schale waren kleine Cysten nachweisbar. Erst nach wiederholten vergeblichen Versuchen gelang es mit Hülfe der elektrischen Circularsäge, am Rande ausserhalb des Bereiches der höchsten Convexität der Geschwulst den Knochen zu durchsägen. Es wurden nun vor allem gegen die Augenhöhle zu die Tumormassen zu entfernen gesucht. Nach Abmeisselung des oberen Orbitalrandes sank endlich der protrahirte Bulbus wieder etwas in seine normale Lage zurück. Noch immer aber erwies sich das Mittelstück der Geschwulst — die Hauptmasse als solche — vollkommen unbeweglich. Da entdeckte ich bei genauem Zusehen an der ersten Sägefläche, welche parallel mit der Oberfläche der Geschwulst geführt worden war, eine feine Linie, welche erwies, dass die harte Geschwulst selbst, wenn auch ganz fest, in das Gewebe der umgebenden verdickten Schädelknochenmasse eingebettet war (etwa wie bei einer Einlegearbeit oder der Zusammenfügung zweier Schädelknochen durch die Naht).

Entsprechend diesem feinen Spalt wurde an einer Stelle die Sägefurche vertieft, bis dass es gelang, ein starkes Elevatorium als Hebel einzuzwängen; auf der gegenüberliegenden Seite wurde dasselbe Manöver ausgeführt, bis endlich nach langer Mühe und unter stärkerem Krachen die nach dem Schädelinnern weit hineinreichende Geschwulst sich lockerte. Die Entfernung musste deshalb mit ganz besonderer Vorsicht gemacht werden, weil die Geschwulst die Mittellinie überragte, also an eine Verletzung des Sinus longitudinalis gedacht werden musste. Nachher zeigte es sich, dass dabei auch ein Stück der Siebbeinplatte mit entfernt wurde. Nunmehr erwies sich wirklich der ganze Tumor weit im Gesunden, radical herausgenommen. Der Sinus lag unverletzt vor, neben demselben fand sich in der Dura ein durch die Operation gesetzter guldenstückgrosser Substanzverlust. Die beiden Pole des Stirnhirns, der rechte natürlich noch mehr, zeigten, entsprechend der Geschwulst, einen starken Eindruck, nach einigen Minuten hob sich das deutlich pulsirende Gehirn etwas mehr in das Niveau der Umgebung. Nachdem man sich überzeugt hatte, dass keinerlei Nebenverletzung unterlaufen war, wurde die grosse, durch

Figur 2.

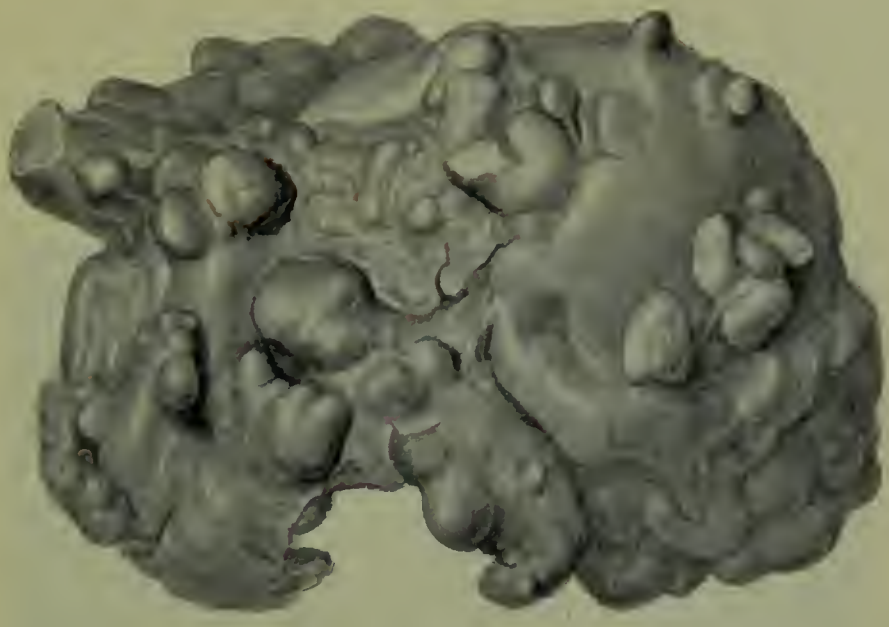

Figur 3.

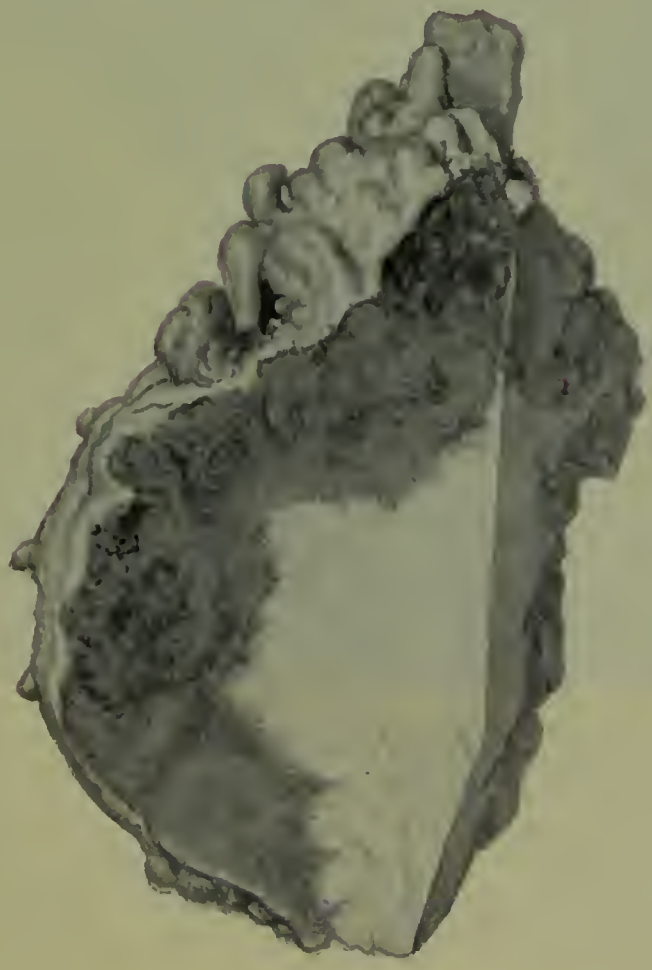

die Entfernung des Tumors zu Stande gekommene Wundhöhle lose mit Vioformgazestreifen gefüllt, die Haut durch Knopfnähte locker geschlossen und ein Compressionsverband angelegt. (Figur 2 zeigt das durch die Operation gewonnene Präparat, wie es sich nach Zusammensetzung der einzelnen Stücke darbot; dasselbe zeigt an der Oberfläche zahlreiche drusige Erhebungen und

Figur 4.

besitzt einen elfenbeinharten Kern. Die mikroskopische Untersuchung desselben ergab ausschliesslich Knochentumor, an einigen Stellen cystische Erweichung der Oberfläche, die jedoch keinerlei Verdacht auf sarkomatöse Degeneration darboten, nirgends fand sich Knorpelgewebe. Das Centrum des Knochentumors bestand aus ganz besonders harten, elfenbeinartigen Massen, welche sich kaum mit der Kreissäge schneiden liessen; diese besonders harte

centrale Partie war gegenüber der Umgebung durch die oben beschriebene Linie deutlich abgegrenzt [Fig. 3].)

Der Wundverlauf war reactionslos, wenn auch nicht fieberfrei. Die Wunde selbst sah stets vollkommen normal aus, aber wiederholt stellte sich abendlich geringe Temperaturerhöhung ein. Entsprechend den Streifen mässiger Secretausfluss, jedoch constant sehr reichliche Secretion von klarer Flüssigkeit (Liquor cerebrospinalis) aus der Nase. Allmälige Entfernung der Streifen, so dass zum Schlusse schon mit ziemlicher Gewalt an ihnen gezogen werden musste. Das letzte Stück Streifen wurde erst nach 3 Wochen herausgezogen. Nach der Entfernung desselben schwand auch vollkommen die Secretion aus der Wunde (jedoch noch nicht die aus der Nase), sowie die letzen Reste von Oedem des Augenlides. — Pat. war vollkommen wohl. Entsprechend der Stelle, wo der Tumor sass, war in grosser Ausdehnung ein von der fest darüber verheilten Haut bedeckter Schädeldefect nachweisbar, der beim Husten und Vornüberneigen des Kopfes sehr viel stärker hervortrat. In der Rückenlage zeigte sich die Stirngegend stark abgeflacht (s. Figur 4). Die einzige Beschwerde, über die Pat. andauernd klagte, war die ständige Secretion von klarem Serum aus der Nase.

Zwecks Heilung des Knochendefectes wurde der Pat. eine abermalige Operation vorgeschlagen, in welche sie einwilligte (7. Juli 05). In Narkose wurde die alte Operationswunde eröffnet, die zwei Stellen, entsprechend welchen die Streifen gelegen waren, umschnitten und der Hautlappen nach unten zu geklappt. Es lag in der Tiefe der Stirnlappen vor, der an einer Stelle oben stärker mit der Haut verwachsen schien, daneben fand sich ein kleines Stückchen der Vioformgaze, welche beim Herausziehen des Streifens augenscheinlich abgerissen war. Die Oberfläche des Gehirns zeigte an einigen Stellen sulzige Erweichungsherde. Dieselben wurden mit dem Löffel vorsichtig ausgeschabt. Nunmehr wurde in den Knochenrand eine Furche gemeisselt und eine Celluloidplatte, die vorher sterilisirt war, zurechtgeschnitten, so dass sie unter leichtem Druck (ähnlich wie das Uhrglas in seine Fassung hineingedrückt werden muss) in den Defect hineinpasste. Um etwa über der Platte sich ansammelndem Liquor Raum zum Abfliessen zu geben, war vorher die Celluloidplatte an einigen Stellen mit seitlichen Kerben und zahlreichen siebartigen Löchern versehen worden. Es wurden zwei kleine Drains eingelegt, die Haut im übrigen exact vernäht.

Der Wundverlauf war reactionslos, abgesehen von starker Liquorsecretion und Temperatursteigerung während der ersten Tage. Die Wunde heilte p. pr. Die Drains konnten bald entfernt werden. Nach 3 Wochen verliess die Pat. mit nahezu vollkommen verheilten Fisteln, entsprechend den Stellen, wo die Drains eingelegt worden waren, die Klinik. Fig. 5 zeigt, dass durch die Implantation die Mulde der Stirngegend vollkommen ausgeglichen war. Fig. 5a, Taf. I, zeigt das Röntgenbild. An demselben ist deutlich die Platte sichtbar. Pat. stellte sich in den folgenden Wochen noch ab und zu an der Klinik vor, die Secretion aus der Nase war vollkommen versiegt. Die Frau fühlte sich vollkommen wohl und besorgte, da sie demnächst nach Hause reisen wollte, verschiedene Einkäufe.

Mitte August, 7 Wochen nach der Celluloidplatten-Implantation, fuhr Pat. leicht gekleidet in die Umgebung Wiens, ass verdorbene Rinderzunge und Pflaumen. Auch der sie begleitende Vater, der dieselben Gerichte ass, wurde unwohl. Zu Hause angekommen, merkte Pat., dass sie sich erkältet habe. Am folgenden Morgen stellte sich ein heftiger Schnupfen, bald darauf Schüttelfrost

Figur 5.

und hohes Fieber ein. Die Secretion aus der Nase war reichlich und wurde bald darauf eiterig. Es traten Krämpfe auf, ähnlich denen vor der ersten Operation beobachteten; Pat. redete häufig irre. 4 Tage nach Beginn dieser Erkrankung wurde die Pat. von einem meiner Assistenten besucht, welcher einen heftigen Schnupfen sowie hohes Fieber, Kopfschmerzen und Ueberempfindlichkeit abwechselnd mit starker Benommenheit vorfand, eine Meningitis vermuthete und dringend die abermalige Aufnahme in die Klinik anrieth. Dieser Rath

wurde jedoch, ebenso wie eine der Kranken vorgeschlagene sofort vorzunehmende Lumbalpunction, abgelehnt. Der Zustand verschlimmerte sich zusehends, bis sich endlich die Kranke — eine Woche nach Beginn dieser schweren Erscheinungen — in die allgemeine Poliklinik (Abtheilung des Prof. Mannaberg) aufnehmen liess. Ich verdanke der Freundlichkeit der Assistenzärzte dieser Abtheilung die Möglichkeit, das weitere Schicksal der Kranken mittheilen zu können:

Bei ihrer Aufnahme zeigte Patientin häufige Benommenheit, in den Zwischenzeiten klagte sie über Schmerzen, starke Hitze, am ganzen Körper lebhafter Tremor. Das Bewusstsein besserte sich, die Schmerzen liessen auch nach, dafür wurde deutlich eine Contractur der unteren Extremitäten, Fussclonus und verstärkte Patellarsehnenreflexe, sowie starke Schmerzäusserung bei Berührung des Nackens constatirt. Im Laufe des zweiten Tages der Spitalbehandlung schien die Benommenheit und die Nackensteifigkeit etwas abzunehmen, um am 4. Tage wieder wesentlich zuzunehmen. Die Temperatur stieg auf 40°. Es trat Lippenherpes auf, die Stirngegend erwies sich als schmerzhaft, etwas vorgewölbt, oberhalb des Auges zeigte sich eine fluctuirende, bei genauer Inspection Pulsation zeigende Stelle. Die Contractionsstellung der Extremitäten war wiederum deutlich ausgeprägt; beim Versuche, die Knie zu strecken, schnellten sie wieder in die Beugelage zurück. Die Blutuntersuchung ergab Vermehrung der Leukocyten, im Harn Eiweiss, jedoch kein Blut. Wegen des benommenen Zustandes und der Nackensteifigkeit konnte eine Prüfung der Gehirnnerven nicht vorgenommen werden. Die Pat. bot deutlich das Bild einer acuten Meningitis dar. Nach 5tägigem Spitalaufhalt erfolgte der Exitus.

Die Section ergab: Die äussere Operationswunde p. prim. geheilt, die Platte sass unverrückt und fest in ihrer Lage, die sie bei der Operation erhalten hatte, keinerlei Flüssigkeitsansammlung unter der Haut; hinter der Platte etwas Eiter und eine eitrige basilare Meningitis, sowie Eiteransammlung in den Hirnventrikeln, während die Convexität des Gehirn frei von Eiter war. Im Uebrigen fand sich eine ältere Lobulärpneumonie. Es konnte vom Obducenten nicht entschieden werden, ob die Meningitis direct durch den Schnupfen, der bei fehlendem Siebbein sofort dazu geführt haben konnte, verursacht war oder aber ob sie als Metastase der Lobulärpneumonie aufzufassen war.

2. Multiple Exostose des Schädels, von denen eine mächtige zur Bildung eines sogenannten Thurmschädels führte. Abtragung von Knochen in mehreren Sitzungen. Heilung. $^3/_4$ Jahre später Entfernung einer auf Sarkom verdächtigen Partie hinter dem Bulbus. Später Recidive mit Entwickelung von Drucksymptomen.

22jährige Näherin aus Wien, die nach der Angabe der Eltern bei ihrer Geburt einen normalen Kopf dargeboten haben soll. Im 6. Lebensmonat schon machte sich ein Dickerwerden des Schädels bemerkbar, als Kind litt Pat. häufig an Fraisen, im Anschluss daran wurde jedesmal der Schädel dicker. Im 12. Lebensjahre wurde der Pat. ein Bierglas an den Kopf geschleudert, worauf eine Verbildung der Stirngegend zurückblieb. Im Laufe des Jahres 1902 trat

das linke Auge immer mehr hervor. Später liess auch die Sehschärfe dieses Auges beträchtlich nach, ohne dass weitere Beschwerden vorhanden gewesen wären. Pat. kam im Juni 1904 in die Klinik des Prof. Fuchs, woselbst eine beiderseitige Stauungspapille constatirt wurde, links in höherem Grade wie rechts. Der Spiegelbefund ergab folgendes Resultat: Rechtes Auge: Papillengrenze verwaschen, Papillen röthlichgrau, ca. 2 Dioptrien vorspringend, Arterien etwas enger, Venen stark geschlängelt, aber nicht abnorm stark gefüllt.

Figur 6

Visus $^6/_6$. Linkes Auge: Partielle Atrophie des Sehnerven (Papille besonders in der äusseren Hälfte blass, scharf begrenzt), Gefässe zeigen normale Verhältnisse. Visus stark eingeschränkt.

Am 11. Juli wurde eine Tarsorrhapie wegen Lagophthalmus, der durch den Exophthalmus bedingt war, auf der linken Seite ausgeführt. Die Heilung erfolgte rasch.

Die radioskopische Untersuchung ergab entsprechend dem Stirnbein und der Schädelbasis einen mächtigen Knochenschatten (Fig. 6a, Tafel I). In

Anbetracht der Zunahme der Stauungspapille wurde die Kranke nach meiner Klinik überlegt.

Bei ihrer Aufnahme bot Pat. ein Bild, welches am besten durch Fig. 6 veranschaulicht wird. Dem Stirnbein aufsitzend, ragt eine thurmartige Geschwulst nach oben, welche knochenhart und fest mit dem Schädelknochen verwachsen ist. Durch eine ähnliche Geschwulst in der Supraorbitalgegend wurde das linke Auge nach abwärts gedrängt. Von subjectiven Beschwerden — ausser der oben erwähnten Sehstörung — nur wenig vorhanden. Etwas Gedächtnisschwäche, doch keine Sprachstörung und Kopfschmerzen. Die Hirnnerven bieten keinerlei Veränderung dar.

Figur 7.

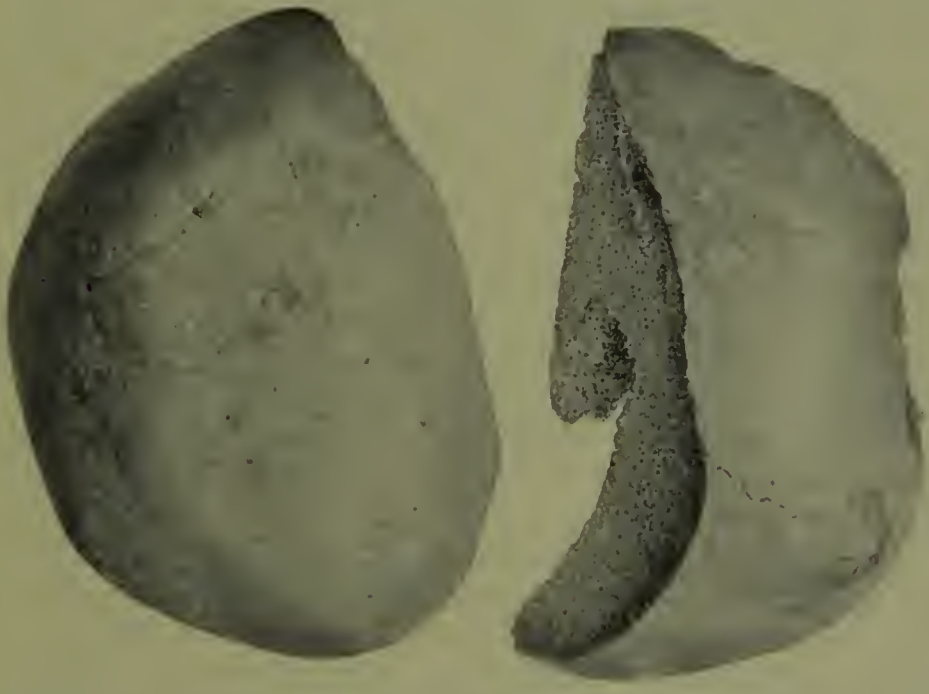

Patientin wünscht dringend eine Wegnahme der Geschwulst aus kosmetischen Gründen, vor allem aber, weil sie ihr stetiges Wachsthum beunruhigte.

Zu diesem Behufe wurde am 25. Juli 1904 in Narkose nach Spaltung der Haut über der Geschwulst mittelst gewöhnlicher Amputationssäge eine Reihe von tangential dem Schädel angesetzten Schnitten ausgeführt, dies so lange fortgesetzt, bis dass dadurch die Schädelkapsel eröffnet wurde. Die auf diese Weise weggesägten Knochenstücke wogen zusammen 650 g. Figur 7 zeigt die ausgesägten Stücke, das eine von der Convexität, das andere von der Seite, so dass die Spongiosa der Schnittfläche sichtbar ist. Ueberall erwies sich das Gefüge des Tumors als normaler Knochen, die äussere Schale entspricht einer Corticalis, das Uebrige einer typischen Spongiosa. Die im Schädeldach zurückgebliebene Lücke war etwa 5-Kronenstück gross. Die Haut wurde wiederum darüber geklappt. Die Heilung erfolgte ohne Reaction; da sich die Hauträuder etwas einrollten, erfolgte die Heilung in der Mitte durch Granulationsbildung.

Drei Wochen später (16. August 1904) wurde der bei der ersten Operation stehen gelassene kleinere Tumor entfernt. Auch dieses Mal erfolgte reactionslose Heilung, so dass die Pat. bald die Klinik verliess. Nach $^1/_2$ Jahre kam Pat. wieder an der Augenklinik dos Prof. Fuchs zur Aufnahme. Der mir gütigst zur Verfügung gestellte Befund lautete folgendermassen: Status idem wie bei der ersten Untersuchung: Visus rechts $^6/_8$, Gläser bessern nicht; links Fingerzählen auf 15 cm. Der Schädel zeigte noch eine Reihe von Unebenheiten, welche Patientin entfernt haben wollte, was bei einem 3. Eingriff am 17. Februar 1905 auch geschah:

In Narkose wurde in die alte Narbe eingegangen, die Haut der Stirn- und Scheitelgegend skalpartig heruntergezogen und nun alles, was noch von hypertrophirtem Knochen vorhanden war, theils mittelst Hammer und Meissel, theils mit der flachen Säge abgetragen. Dabei wurde auch die Stirnhöhle eröffnet und dieselbe locker mit Gaze tamponirt. Im übrigen vollkommene Vereinigung der Haut.

Der Verlauf war dieses Mal nicht reactionslos, sondern es stellten sich Kopfschmerzen und Erbrechen ein. Dazu gesellte sich ein localer Schmerz in der Gegend des Sinus frontalis. Erst nach secundärer weiter Eröffnung desselben schwanden die Symptome. Offenbar hatte ich doch neben dem in den Sinus frontalis eingeführten Streifchen die Haut zu knapp vernäht.

Nunmehr handelte es sich noch darum, in einem Schlussacte zu versuchen, das trotz aller Operationen immer noch vorgewölbte Auge in seiner Lage zu bessern, bezw. dasselbe zu entfernen (letzteres wünschte Pat., da sie mit demselben doch kaum sah und sich arg kosmetisch beeinträchtigt wähnte). Vierter Eingriff am 24. März 1905 in Narkose: Durch einen bogenförmigen und parallelen, zum linken Margo supraorbitalis verlaufenden Schnitt wurde die Narbe an der Stirn wieder abgelöst und ein Haut-Periostlappen nach oben geschlagen. Da sich die Knochen an dieser Stelle als zu hart erwiesen und man mit scharfem elektrischen Bohrer in ein derbes Knochenmassiv gelangte, gab ich die Eröffnung der Orbita von oben her auf und versuchte von der Seite einzugehen, was auch nach der Methode Krönlein's, temporäre Resection der lateralen Orbitalwand und Umklappung derselben nach aussen, leicht gelang. Die Untersuchung ergab nun, dass hinter dem Bulbus (den N. opticus überall umscheidend) ein harter, fibröser Tumor vorhanden war, der die ganze Orbita trichterförmig ausfüllte und den Bulbus weit nach vorne zu verschob. Es gelang, den im Uebrigen ziemlich gut abgegrenzten Tumor einwandsfrei im Gesunden zu entfernen und den N. opticus in seinem Verlaufe frei zu präpariren, so dass vom Tumor anscheinend nichts zurückblieb. Zum Schluss wurde der temporär aufgeklappte Knochen wiederum mittelst 2 Silberdrahtnähten an seinem alten Platz befestigt, ein Vioformgazestreifen in die Tiefe der Orbita geführt und nach aussen zu geleitet, schliesslich die Haut wieder vernäht.

Die mikroskopische Untersuchung dieses fibrösen Tumors ergab ein alveoläres Sarkom. Die Heilung erfolgte reactionslos. Eine Besserung des Sehvermögens konnte wohl in Anbetracht der Atrophie des Sehnerven nach diesem Eingriff nicht erwartet werden. Das kosmetische Resultat war ein vortreffliches, das Auge stand sofort nach der Operation gleich hoch wie das andere und blieb

dauernd auch in derselben Ebene stehen, wie das der anderen Seite. Patientin konnte mit Hilfe einer Perrücke, die so lange getragen werden sollte, bis das bei der Operation durch Rasiren entfernte Kopfhaar entsprechend gewachsen war, sehr gut ihre Narben verdecken.

Durch nahezu ein Jahr war die Patientin beschwerdefrei und hatte auch der Zustand der Augen keinerlei Veränderung erfahren, als sich eine Verschlimmerung im Sehvermögen des gesunden Auges einstellte und gleichzeitig wieder eine Vorwölbung des kranken Auges sich bemerkbar machte. Auch stellten sich anfallsweise auftretende Kopfschmerzen ein. Die Haut über dem Schädeldefect war stark vorgewölbt.

Bei der neuerlichen Aufnahme in der Klinik ergab sich folgender Status praes.: Das Auge ist stärker vorgewölbt als bei der Entlassung, hinter demselben sind derbe Tumormassen fühlbar. Es ist somit kein Zweifel, dass retrobulbär ein neuer Tumor gewachsen ist. An eine abermalige Operation ist wohl nicht zu denken. Der im Mai 1906 aufgenommene Aufnahmebefund ergab: Rechtes Auge: Grenzen der Papille hochgradig verschwommen, die Venen stärker gefüllt und geschlängelt, die Papille deutlich geschwollen, fällt namentlich am oberen Rande steil gegen den Fundus ab. Die Farbe ist theilweise schon weisslich, theilweise noch röthlich-grau. Refraction des Fundus — $2^1/_2$ Dioptrien, Refraction der Papille — 6 Dioptrien, daher Schwellung $3^1/_2$ Dioptrien. Die Gefässe auf der Papille theilweise von Exsudat bedeckt. Auch einzelne kleine Haemorrhagien auf der Höhe der Papille. Diagnose: In Atrophie übergehende Stauungspapille. Visus: Handbewegung vor dem Auge wird wahrgenommen. Fingerzählen nicht mehr möglich. — Linkes Auge: Totale Atrophie der Papille, Abblassung nicht nur der lateralen, sondern auch der medialen Hälfte; Grenzen deutlich. Visus: Amaurose.

Das Röntgenbild (Fig. 8, Taf. I) ergiebt folgendes: dem occipitalen Theil des Planum sphenoidale sitzt ein dichter Schatten auf, der keine Knochenstructur erkennen lässt, nach oben-vorne scharf, nach hinten unscharf begrenzt ist und sich nach unten als diffuser, ein wenig hellerer Schatten fortsetzt. Derselbe dringt einerseits in die Orbita, andererseits hinter der Orbita in die Fossa sphenopalatina ein. Siebbeinlabyrinth und vorderer Theil der Keilbeinhöhle ebenfalls von dem Schatten verdeckt. Das Schädeldach verdickt.

Der Unterschied gegenüber dem ersten Befunde besteht darin, dass der Hauptantheil des Tumorschattens, der früher die ganze vordere Schädelgrube erfüllt hat, fehlt, jetzt an derselben Stelle des Planum sphenoidale ein Tumor entspringt, der in die Tiefe nach unten und vorne wächst.

Eine Lumbalpunction verringert nur ganz unbedeutend die Kopfschmerzen [1]), auch eine Ventrikelpunction vermag keine Erleichterung zu gewähren. Pat. muss zur Erleichterung ihrer heftigen Schmerzen regelmässig Morphiuminjectionen bekommen. Eisumschläge brachten öfters Linderung der Beschwerden. Dieselben traten anfallsweise auf, die oft von Besserungen, die mitunter mehrere Tage andauerten, gefolgt waren. Während einer solchen temporären Besserung

[1]) Wahrscheinlich in Folge Obliteration des Foramen Magendie.

verliess Pat. das Spital, war zu Hause angeblich vollkommen wohl, sang und tanzte; später suchte Pat. wiederum Aufnahme im Spital. Bei ihrer neuerlichen Aufnahme (August 1906) fand sich das Sensorium frei, der Befund am Schädel war gleich dem letztaufgenommenen. Innerhalb weniger Tage besserte sich das Befinden, so dass Pat. jetzt (Ende October) fast schmerzfrei ist. Die Augenuntersuchung ergab nunmehr auch rechtsseitig fortschreitende Stauungspapille, so dass Pat. nahezu vollständig amaurotisch ist.

Der erste Fall ist wohl mit Sicherheit als ein vom Periost des Sinus frontalis ausgegangenes Osteom im Sinne von Arnold und Bornhaupt aufzufassen; wenn auch von der Stirnhöhle bei der Operation nichts mehr nachzuweisen war, scheint mir doch der Befund der oben beschriebenen feinen Linie, entsprechend welcher sich die elfenbeinharte Geschwulst gegenüber der übrigen mehr spongiösen Knochengeschwulst abgrenzte, mit Sicherheit dafür zu sprechen. Es ist ja bekannt, dass es im Laufe der Zeit sogar zur spontanen Lösung solcher Osteome kommen kann (Tillmanns), die dann beweglich werden wie ein Sequester in der Todtenlage. Wenn auch die Pat. die Geschwulst erst im 27. Lebensjahre bemerkt haben will, zur Zeit als sie durch Kopfweh (Entzündungssymptom von Seiten der Stirnhöhle) darauf aufmerksam gemacht wurde, ist es wahrscheinlich, dass der erste Beginn des Leidens Jahre zurück lag. Die epileptischen Symptome sind wohl als Reizung durch das nach dem Schädelinneren zu wachsende Osteom bedingt aufzufassen. Gerade in solchen Fällen wurden seiner Zeit die ersten Trepanationen, die in Abtragung der Knochentumoren bestanden, ausgeführt. Die Diagnose bot keinerlei Schwierigkeiten, das Röntgenbild zeigte, wie stark das Stirnhirn durch den nach dem Schädelinneren zu wachsenden Tumor beeinträchtigt war. Eine Indication zur Operation schien durch die zunehmenden Beschwerden gegeben. Nur durch einen operativen Eingriff des ganzen Knochentumors konnte eine Heilung erzielt werden. Die Operation erwies sich als besonders schwierig. Eine Entfernung des Tumors ohne breite Eröffnung der Schädelhöhle schien wohl unmöglich. Erst nachdem im Bereiche des gesunden Knochens neben dem Osteom ein perforirender Defect gelegt worden war, gelang es durch Einsetzen von Elevatorien, das ganz fest sitzende Osteom zu lockern. Der gefährlichste Augenblick des ganzen Eingriffs war derjenige, als das Osteom endlich beweglich wurde, man bei der mächtigen Ausdehnung desselben hirnwärts zu aber eine

Verletzung des Sinus longitudinalis befürchten musste. Glücklicherweise ist diese Schädigung nicht erfolgt. Wie sehr die Befürchtung einer unbeabsichtigten Verletzung gerechtfertigt war, wurde dadurch erwiesen, dass bei der Herausnahme des Osteoms ein Stück des Siebbeins mit folgte.

Die Behandlung der grossen Höhlenwunde bestand zunächst in exacter Tamponade, während der Hautlappen darüber vernäht wurde. Durch die partielle Entfernung des Siebbeins ist wohl auch die reichliche Secretion von Liquor cerebrospinalis aus der Nase während der folgenden Tage genügend erklärt. Erst allmählich durch Bildung von Granulationen versiegte diese Secretion. Der grosse Schädeldefect, der durch die Operation gesetzt worden war, eignete sich nicht zu einer primären Deckung, wohl aber musste eine secundäre erfolgen.

Wenngleich die Deckung durch lebenden Knochen (Müller-König) oder durch ein frei verpflanztes Knochenstück z. B. aus der Tibia die idealste Operationsmethode darstellt, schien mir doch gerade hier, wo früher schon epileptische Symptome bestanden hatten, mit Rücksicht auf die innige Verwachsung, welche das Gehirn mit der Hinterfläche des Hautlappens eingegangen war, eine Celluloidplattenimplantation als die beste. Alex. Fränkel[1]) hat in einer interessanten experimentellen Studie darauf hingewiesen, dass durch seine Methode mehr als bei der Knochenplastik jedwede Verwachsung zwischen Hirnoberfläche und Deckel vermieden wird.

Von demselben Gesichtspunkte ausgehend wurden im Laufe der letzten Zeit an meiner Klinik 2 traumatische Schädeldefecte mittelst Heteroplastik (Celluloid) gedeckt. In beiden Fällen wurde ein Erfolg erzielt, der allerdings in einem Falle später dadurch vereitelt wurde, dass ein heftiger Schlag die Platte lockerte und daher eine Wiederholung des Eingriffs nöthig werden wird.

Eine Inspection der Stelle, von wo die Siebbeinplatte gelegentlich der ersten Operation entfernt worden war, unterblieb beim zweiten Eingriffe.

Die Celluloidplatte heilte befriedigend ein, Patientin konnte geheilt das Spital verlassen. Gelegentlich des Diätfehlers und der Verkühlung bekam sie einen heftigen Schnupfen, der wohl beim

[1]) Beiträge zur klinischen Chirurgie. (Festschr. f. Theodor Billroth.) F. Enke. 1892.

Mangel der Siebbeinplatte sofort an die Schädelbasis als Meningitis sich fortpflanzte und dann auch die Kranke tödtete.

Diese Wanderung ist um so weniger zu verwundern, als durch zahlreiche Beobachtungen erwiesen ist, dass selbst bei erhaltenem Siebbein ein Uebergreifen einer Infection von der Nasenhöhle auf die Hirnhäute stattfinden kann [Alex. Fränkel[1]), Ortmann[2])]. Hajek[3]) hat durch mikroskopische Untersuchung des Keilbeins die Fortpflanzung des Entzündungsprocesses durch den Knochen erwiesen.

Es ist wohl wahrscheinlich, dass in Anbetracht der schweren Symptome, welche die Kranke darbot, ein abermaliger Eingriff erfolglos gewesen wäre. Immerhin könnte in Anbetracht der von Kümmell[4]) berichteten Erfolge daran gedacht werden, ein solches Uebel noch operativ zu behandeln! Es hätte vielleicht durch Entfernung der Celluloidplatte und wiederholte vorsichtige Bespülung in Verbindung mit Lumbalpunctionen der Versuch gemacht werden können, das Leben zu erhalten! Da sich jedoch bei der Section auch in den Ventrikeln Eiter fand, dürfte wohl eine sehr stürmische „jeder Therapie trotzende Infection“ vorgelegen haben. In Zukunft würde ich Pat. nach der Heteroplastik noch viel längere Zeit im Spital behalten, um selbe so gut als möglich während der ersten Zeit vor jeder Schädigung (Verkühlung, Diätfehler), die leicht verhängnissvoll werden kann, zu schützen.

Der exstirpirte Tumor bot insofern eine Abnormität gegenüber dem bisher beobachteten dar, als seine Oberfläche aus weichem, zum Theil cystisch erweichtem Knochen bestand, während der Kern elfenbeinharte Knochenmassen enthielt; bisher wurde meist das Gegentheil beschrieben. Virchow erwähnt übrigens, dass in einem seiner Fälle ein ähnliches Verhalten beobachtet wurde.

Das bei der Heteroplastik vorgefundene kleine Stückchen abgerissener Vioformgaze hatte keinerlei Schäden verursacht, es war wohl deshalb abgerissen, weil der Streifen nach der ersten Operation lange liegen gelassen worden war; ich strebte dadurch eine

[1]) Zur Aetiologie der secundären Infection bei Verletzungen des Schädels. Wien. klin. Wochenschr. 1890. No. 44.

[2]) Virchow's Archiv. 120.

[3]) Ein Beitrag zum Studium des Infectionsweges bei den rhinogenen Gehirncomplicationen. Arch. f. Laryngol. Bd. 18. Heft 2.

[4]) Chir. Kongress. 1905.

recht kräftige die Gegend des Siebbeindefects verschliessende Granulationsbildung an. Dieselbe hat auch bei normalem Zustande der Schleimhaut der Nasenhöhle einen ausreichenden Schutz vor einer Propagation der Mikroorganismen nach den Meningen zu gewährt, der Vermehrung derselben, sowie der Erhöhung ihrer Virulenz, wie selbe bei jedem Schnupfen eintritt, vermochte sie jedoch keinen ausreichenden Schutz zu bieten.

Mit einem Worte möchte ich noch auf die Beobachtung zurückkommen, dass knapp ante mortem entsprechend der Stirngegend eine etwas pulsierende Vorwölbung gefunden wurde, während die Section davon nichts mehr nachweisen konnte. Offenbar war zu Beginn der Meningitis eine stärkere (wahrscheinlich zunächst rein seröse) Secretion eingetreten; das Secret ist dann durch die Lücken der Platte bis ins subcutane Zellgewebe ausgetreten, dann jedoch ante mortem wieder verschwunden, anscheinend resorbiert worden.

Im zweiten Falle handelte es sich um multiple Exostosen der Schädelknochen.

Das zur Bildung des Thurmschädels führende thurmartige Knochenmassiv könnte auch als geschwulstartige Hyperostose des Scheitelwandbeins (v. Heinecke) bezw. als auf dasselbe localisirte Leontiasis ossium aufgefasst werden.

Hier hatte die Exostose des Stirn- und Scheitelbeins von frühester Jugend an bestanden und war augenscheinlich durch das im 12. Lebensjahre überstandene Trauma vergrössert worden.

Das Wachsthum in letzter Zeit, vor Allem die starke Protrusio bulbi brachte Patientin ins Spital. Obwohl die radioskopische Untersuchung entsprechend der Schädelbasis und der Orbita eine besondere Verdickung nachwies, wurde zuerst bloss der Tumor der Convexität operativ angegangen und zwar in der Absicht, durch Schaffung eines Ventils im Schädel, die Stauungspapille zu bessern und ferner aus kosmetischen Gründen.

In der 3. Sitzung wurde das Zuviel an Knochen von der Convexität entfernt. Die Schaffung eines Ventils im Schädel hatte bloss auf der rechten Seite eine Verbesserung der Stauungspapille im Gefolge.

Da $^3/_4$ Jahr nach der ersten Operation bei der 4. Operation durch temporäres Aufklappen der Orbita ein in derselben befindlicher Tumor vorgefunden und entfernt wurde, dürfte derselbe wohl schon zur Zeit der ersten Operation, wenigstens in seinem Beginn, anwesend gewesen sein; jedenfalls ist sein Wachsthum an und für

sich eine ausreichende Erklärung für die Verschlimmerung der Stauungspapille trotz Fortbestehens des Ventils im Schädel. Dass es sich hier um ein zufälliges Nebeneinandervorkommen einer seit Jahren bestehenden Exostose und eines sich später entwickelnden Sarkoms handelte, ist nicht wahrscheinlich, viel plausibler scheint mir die Deutung, dass sich der maligne Tumor auf der Basis des ersteren entwickelt hat. Der weitere Verlauf spricht wohl dafür, dass noch weitere Massen von malignem Tumor sich entwickelt haben und stempeln dadurch den Fall wohl zu einem inoperablen.

Betonen möchte ich, dass die temporäre Aufklappung der Orbita nach Krönlein's Methode einen vorzüglichen Einblick gegeben und diese Methode leicht eine anscheinend radicale Exenteration der Orbita bei Erhaltung des Bulbus und Opticus ermöglichte. Auch erfolgte die Wiedereinheilung des aufgeklappten äusseren Orbitalbogens glatt.

Wenn hier so oft operirt wurde, so ist dies damit zu erklären, dass besonders die erste Operation einen solch gewaltigen Eingriff darstellte, dass nicht alle Knochenwülste entfernt werden konnten. Zum dritten Eingriff wurde ich eigentlich durch die auf ihr Aeusseres ganz besonders sehende eitle Patientin verleitet.

Die schwerste Complication im postoperativen Verlaufe dieser verschiedenen Eingriffe stellten die Symptome dar, welche der Eröffnung des Sinus gelegentlich der 3. Operation folgten. Es zeigt uns diese Beobachtung von Neuem die bereits früher betonte Gefahr und mahnt dazu, falls eine solche Eröffnung stattfindet, ausgiebig zu tamponiren und die Wunde breit offen zu erhalten!

Endlich sei hier noch einer Beobachtung kurz Erwähnung gethan, die oben in der Krankengeschichte nicht weiter erwähnt wurde: Gelegentlich eines Verbandwechsels nach der ersten Operation wurde über dem ziemlich eng anliegenden Verband eine Organtinbinde gelegt; schon in der Nacht klagte Pat. über Kopfweh, am folgenden Tage war dasselbe verschlimmert und eine Verlangsamung des Pulses vorhanden, dass der Verband gewechselt und ein loser angelegt wurde, worauf die beunruhigenden Symptome sofort verschwanden. Dieselbe Beobachtung wurde dann später noch einmal gemacht. Es musste hier die zunehmende Constriction, wie sie beim Erstarren des blauen Bindenverbandes eintrat, leichte Symptome von Hirndruck verursacht haben.

In viel deutlicherem Maasse wurde eine analoge Beobachtung an einem anderen Patienten der Klinik gemacht.

Bei einem Patienten war nach Eröffnung eines grossen metastatischen Hirnabscesses ein Prolapsus cerebri aufgetreten, welcher mit gutem Erfolge durch Aufbinden eines feuchten sterilen Schwammes zum Zurückgehen gebracht wurde. Während der Patient ziemlich starke Compression mit einer gewöhnlichen Binde durch 24 Stunden gut vertrug, bekam er jedesmal, wenn eine blaue Binde zwecks besserer Befestigung darüber angelegt wurde, nach Erstarrung derselben Hirndrucksymptome, sodass wir in der Folge von der Anwendung dieser blauen Binden absehen mussten.

Diese Beobachtung ist nur von Neuem dazu angethan, uns vor Augen zu führen, dass die Anlegung des erstarrenden Verbandes als circulärer Verband nur mit grösster Schonung, d. h. ohne jedwede Gewalt geschehen soll, da sonst bei der gelegentlich der Erstarrung stets eintretenden Constriction leicht Störung der Circulation bei den Extremitäten, bezw. Hirndruck, wie im vorliegenden Falle, eintreten kann.

In beiden Fällen hatte das Röntgenbild, auf dessen Werth jüngst Birch-Hirschfeld[1]) anlässlich eines von Perthes operirten Falles mit Recht aufmerksam gemacht hatte, die Bestimmung der Ausdehnung des Knochentumors ganz wesentlich erleichtert.

Trotz aller Fortschritte in der Asepsis und Technik erwies sich in beiden Fällen der Eingriff als ein schwieriger und gefährlicher. Eine der Hauptgefahren der Operation in beiden Fällen bedeutet die Gefahr des Weitergreifens eines an und für sich harmlosen Entzündungsprozesses von Seiten der Nase auf die Meningen und die Schwierigkeit, den Wundverlauf, bei gleichzeitiger Eröffnung der Stirnhöhle, welche immer mehr oder weniger Keime enthält, aseptisch zu gestalten. Gerade in Anbetracht dieser Gefahr ist zum Schlusse die Frage wohl gerechtfertigt, ob die Indication zum operativen Eingriff in den vorliegenden Fällen auch gegenüber dem von v. Bergmann gerade für die Operation am Schädelknochen (Trepanation wegen traumatischer Epilepsie) geprägten klassischen Worte: „Ein Wagen, ohne zu erwägen, was des Wagniss Lohn und Endzweck ist“ auch Stand hält!

Ich meine, dass in beiden Fällen die Indication zu einem Eingriff eine stricte war. Bei beiden waren es die zunehmenden

[1]) Münch. med. Wochenschr. 1904. 234.

Symptome von Stauungspapille, sowie vor Allem die Erfahrung, dass beim Weiterwachsen auch der an und für sich gutartigen Osteome schwere Symptome von Epilepsie, Kopfschmerz, Störung der Sehkraft etc. zu Stande kommen, welche den Eingriff erheischten.

Nach diesen beiden Fällen sei noch anhangsweise ein dritter erwähnt, welcher, wenngleich es sich hier um einen Tumor anderer Qualität handelte, doch ganz passend den beiden ersten Fällen angereiht werden kann.

23jähriger Selchergehülfe aus Mödling bei Wien, aus gesunder Familie, in welcher weder Tuberculose noch Geschwulstkrankheit vorgekommen sein soll, war in seiner Jugend stets gesund. Vor 10 Jahren einmal, in Folge von Sturz in der Scheune, Knochenbruch des Unterschenkels, der wiederum gut verheilte.

Das Leiden, weswegen Pat. jetzt das Spital aufsuchte, soll im 12. Lebensjahre entstanden sein. Damals erhielt der Kranke einen Schlag mit dem Stock in die linke Schläfenseite und später stiess er sich die Stirn heftig an eine Thürschwelle. Ca. 2 Jahre später begann das linke Auge vorzutreten und die Schläfengegend anzuschwellen, ohne dass Schmerzen vorhanden waren.

Im Jahre 1898 suchte Patient die Augenklinik des Professor Fuchs auf, woselbst man durch einen bogenförmigen Schnitt längs des Orbitalrandes in die Tiefe, hinter der Thränendrüse auf einen Tumor stiess, der die Orbitalwand nach aussen und oben substituirte, von brüchigem Gefüge war und von Knochenzacken und Bläschen durchsetzt sich erwies. Bei dem Versuch der Exstirpation gelangte man unerwartet in eine tief nach innen zu sich erstreckende Höhle, weshalb die Operation unterbrochen wurde. Den Rath, sich in einer chirurgischen Klinik operiren zu lassen, befolgte Pat. nicht, sondern er fuhr, nachdem die Wunde geheilt war, nach Hause.

Im weiteren Verlaufe wurde der Tumor langsam grösser und das Auge verlor allmählich völlig seine Sehkraft. Nunmehr entschloss sich Pat. zwecks Entfernung des Tumors zu einer Operation.

Der Kranke bot bei seiner Aufnahme ein Bild dar, welches durch Fig. 9 veranschaulicht wird.

Die linke Schläfenjochbeingegend und auch theilweise die linke Stirngegend ist durch einen diffusen, knochenharten Tumor vorgewölbt, über welchem die Haut normal erscheint. Am oberen Augenlid eine 3 cm lange weissliche Operationsnarbe. Der Tumor ist auf Druck und Beklopfen unempfindlich. Das linke Auge ist nach abwärts, innen und vorwärts gedrängt. Die Lidspalte ist durch den starken Exophthalmus weiter nach unten zu verschoben. Pat. sieht mit dem linken Auge nur wie im Nebel. Visus: 6/36, Augenhintergrund: normal.

Die übrigen Hirnnerven, ebenso wie die inneren Organe vollkommen normal, keinerlei Spur von Hirndrucksymptomen.

Röntgenbild, und zwar sowohl bei der Ansicht von vorne, als von der Seite ergab einen nicht genau zu differenzirenden Schatten.

Es wurde ein langsam wachsender Knochentumor mit cystischer Erweichung angenommen.

24. Mai 1905 Operation in Narkose.

Hautschnitt im Margo supraorbitalis, über dem Jochbein fortlaufend bis 1 cm vor die Ohrmuschel hin, Stillung der ziemlich starken Blutung. Aufwärtsschieben der Muskelfasern, theils mit Raspatorium, theils mittels Scalpell, wodurch die unebene Oberfläche des Tumors in Sicht kommt. Ablösung des M. masseter von seinem oberen Ansatz und Kerbung des M. temporalis, um den Tumor auch in seiner unteren Begrenzung freizumachen. Dabei gleitet

Figur 9.

das Raspatorium plötzlich an einer Stelle, an welcher die Wandung des Tumors papierdünn war, in eine fast mannsfaustgrosse Höhle, die mit einer serösen Flüssigkeit gefüllt ist; die Innenfläche dieser Höhle bietet einen höchst merkwürdigen Anblick dar. Zwischen trabekelartigen, nach dem Lumen zu vorspringenden Knochenwülsten und Leisten finden sich theils gelbliche, theils blassröthliche Wucherungen und Geschwulstmassen. Darunter kommen mehrere Nerven an der Innenfläche der Höhle zum Vorschein, einer derselben wird mit ziemlicher Sicherheit als der III. Ast des Trigeminus, ein anderer als Facialis angesprochen, da bei Berühren desselben die Gesichtshälfte zuckt. Die Innenfläche der Knochenhöhle wird mit dem scharfen Löffel exact gereinigt, bis dass nirgends mehr etwas von dem Tumor sichtbar ist; zum Schlusse wurden noch, entsprechend der Aussenwandung der Orbita, Tumorreste entfernt. Mit der partiellen Wegnahme der lateralen Orbitalwand, wenigstens in

ihrer hinteren Hälfte, gelang es auch, den Exophthalmus wesentlich zu verbessern. Um auch die Vorwölbung der Jochbeingegend zu verringern, wurde die stehengebliebene dünne Knochenlamelle mit dem Daumen etwas mehr zur Medianlinie eingedrückt, das dadurch erzielte Resultat war vortrefflich. Tamponade und Naht.

Die mikroskopische Untersuchung der entfernten Stücke ergab ein Spindelzellensarkom.

Der Verlauf war reactionslos, nach allmäliger Entfernung der Streifen, wobei sich Spülen mit H_2O_2-Lösung vorzüglich bewährte, heilte die Wunde

Figur 10.

langsam. Pat. konnte nach 6 Wochen in ambulante Behandlung entlassen werden. Der Zustand, in dem sich dabei die linke Schläfegegend befand, ist durch Figur 10 dargestellt. Im Juli 1906, 14 Monate nach der Operation, berichtete der Vater, dass es dem Patienten sehr gut gehe!

In diesem Falle handelte es sich um eine im Anschluss an ein Trauma zu Stande gekommene langsam wachsende Geschwulstbildung, die bei der Operation, die wegen zunehmenden Wachsthums und wegen Druckerscheinung auf das Auge indicirt war, als eine Knochencyste, deren Wandung an einer Stelle ein deut-

liches Spindelzellensarkom enthält, angesprochen wurde. Gerade für die Entwickelung von Sarkom ist der begünstigende Einfluss des Traumas so häufig hervorgehoben, dass es wohl genügt, hier darauf zu verweisen. Der Ausgangspunkt des Tumors war die hintere Partie des Jochbeins und das Schläfenbein; es musste aber bei seinem Wachsthum auch vom Os petrosum Knochengewebe ausgegangen sein, sonst wäre es nicht möglich gewesen, in der Tiefe der Cyste den N. facialis freiliegend zu finden.

Wenn es sich nach der mikroskopischen Untersuchung unzweifelhaft um einen bösartigen Tumor handelte, so war sein klinischer Verlauf doch ein eminent benigner; er stellte vielleicht ein Analogon dar zu den unter anderen von Schlange[1]) aus der v. Bergmann'schen Klinik, dann später wiederholt u. a. aus meiner Klinik durch v. Haberer[2]) beschriebenen Knochencysten. Es sei besonders darauf hingewiesen, dass Patient, obwohl eine radicale Entfernung bei der Operation nicht stattfinden konnte, jetzt 14 Monate nach der Operation frei von jeglichem Recidiv und Beschwerden war.

---

[1]) Dieses Archiv. Bd. 46. 1893.
[2]) Dieses Archiv. Bd. 76. 1905.

Figur 1a.

Figur 5a.

Figur 6a.
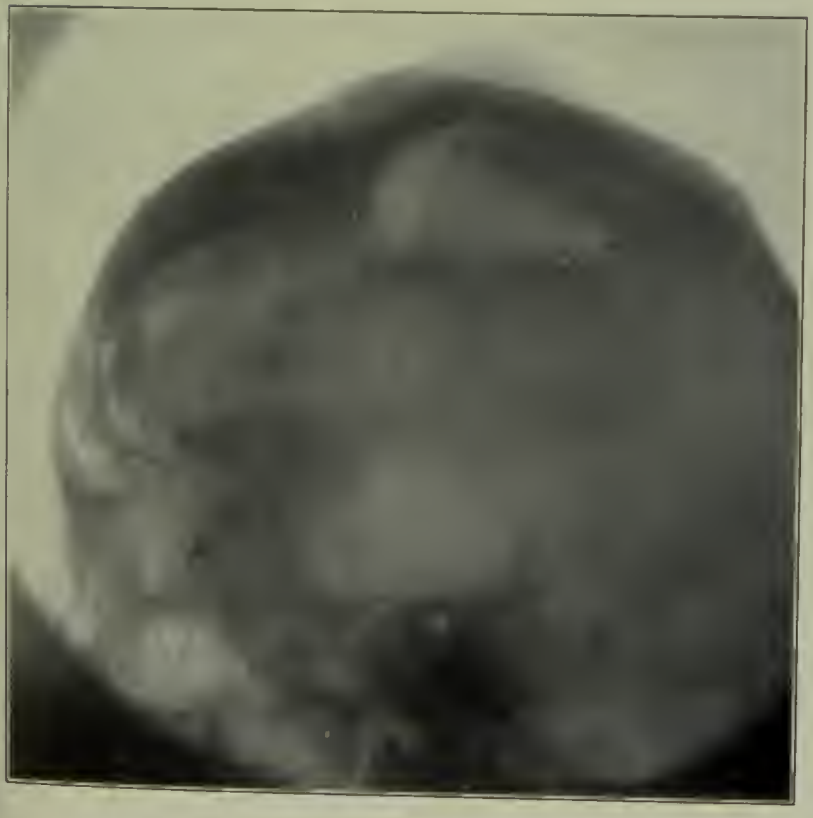
Figur 8.